Les Fonctions Oro-faciales : L'Équilibre Biomécanique

Cours 2ème année médecine dentaire (2024-2025)

Dr ARAB .D

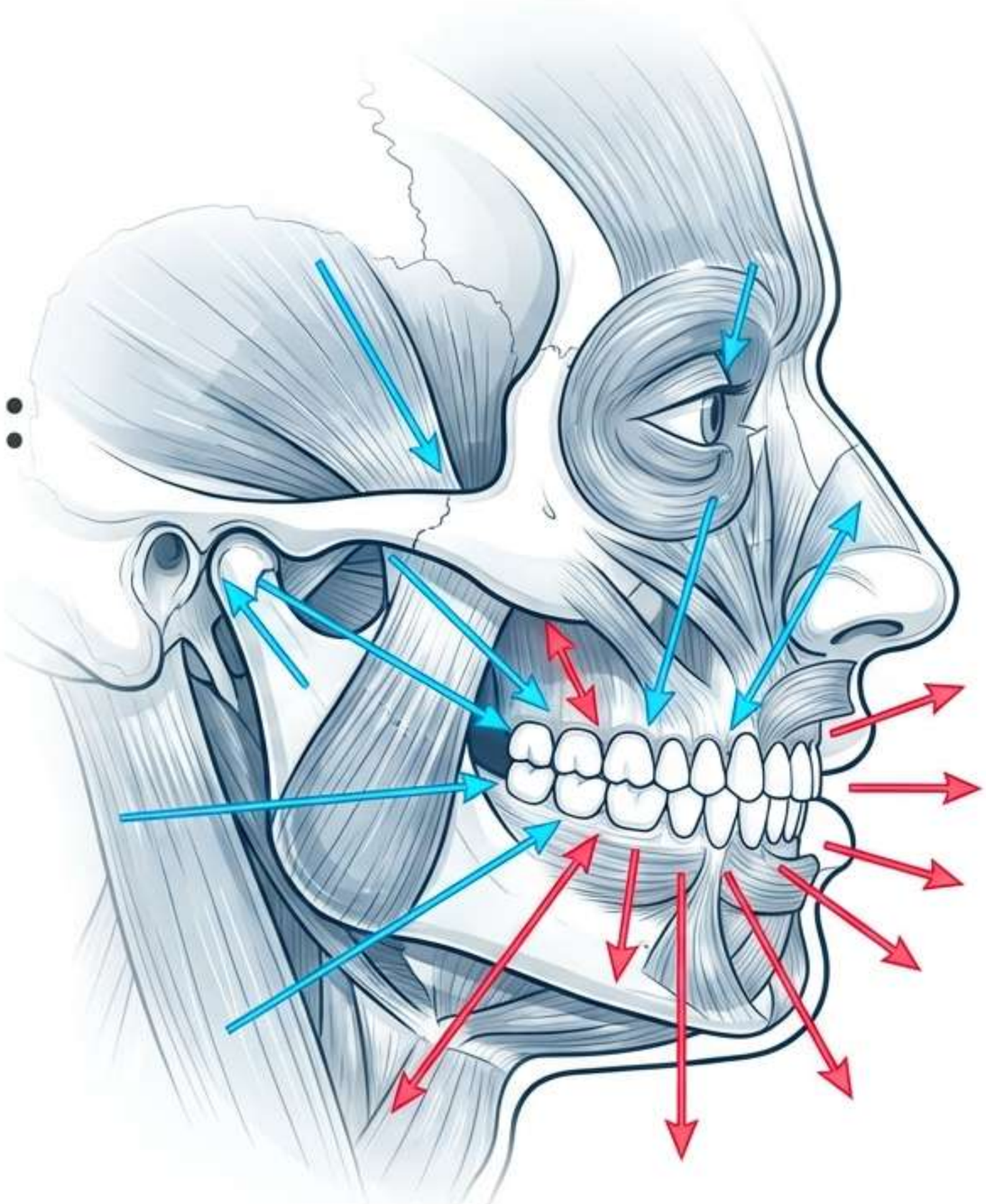

Dentist Web

Plan du Cours :

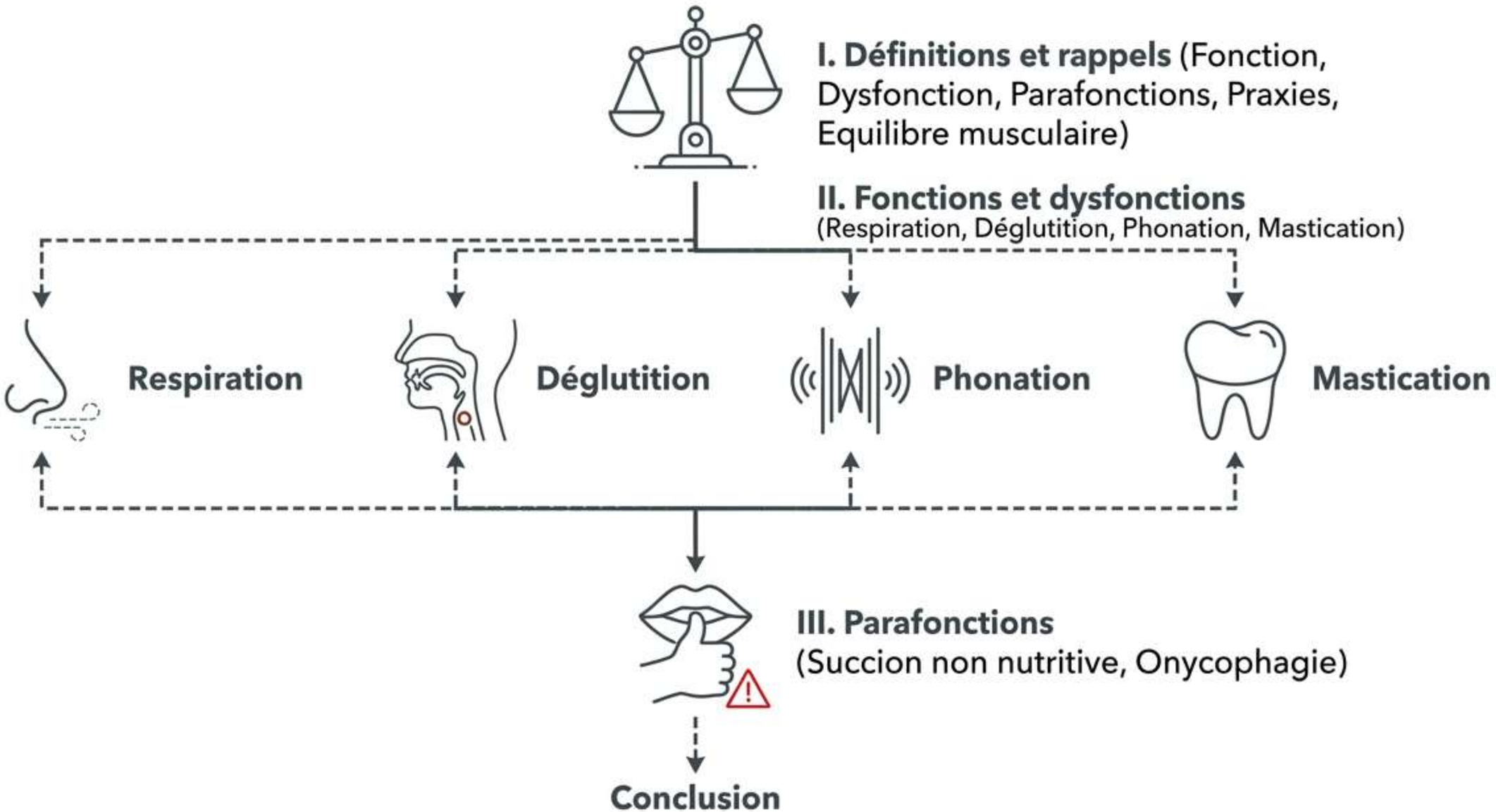

Dentist Web

Plan du Cours :

Introduction : Il existe une corrélation très étroite entre la morphologie des mâchoires/arcades dentaires et la matrice fonctionnelle.
Leur action morphogénétique + héritage génétique = façonnage définitif de la face et cavité buccale.

Fonction :
Activité exercée dans un but de survie et d'adaptation au milieu (mastication, respiration, déglutition, phonation).

Dysfonction :
(Dys = déformation)

Déviation de la fonction.
Doit être rééduquée.

Praxie oro-faciale :
Capacité de planifier et d'exécuter des mouvements volontaires (significatifs ou non) utilisant les muscles du système pharyngo-bucco-faciale
[Predicted - Foundational definition target]

Parafonction :
Activité non nécessaire à la survie (succion du pouce, onychophagie)
[Ref: Q14 (2021)]

Doit être supprimée.

Dentist Web

Équilibre musculaire des forces :

- Le développement morphogénétique est soumis à l'**influence** de la **musculature** (ventilation, déglutition, mastication, phonation). Cet équilibre organise la position des structures osseuses et dentaires.
- **Le Couloir de Château : Zone neutre** où les forces s'annulent. Il définit la position des arcades dentaires.
- **Forces centrifuges** : Langue.
- **Forces centripètes** : Joues et lèvres.
- **Répercussions** : Une dysfonction retentit sur cet équilibre -> répercussions sur le développement oro-facial et les procès alvéolaires.

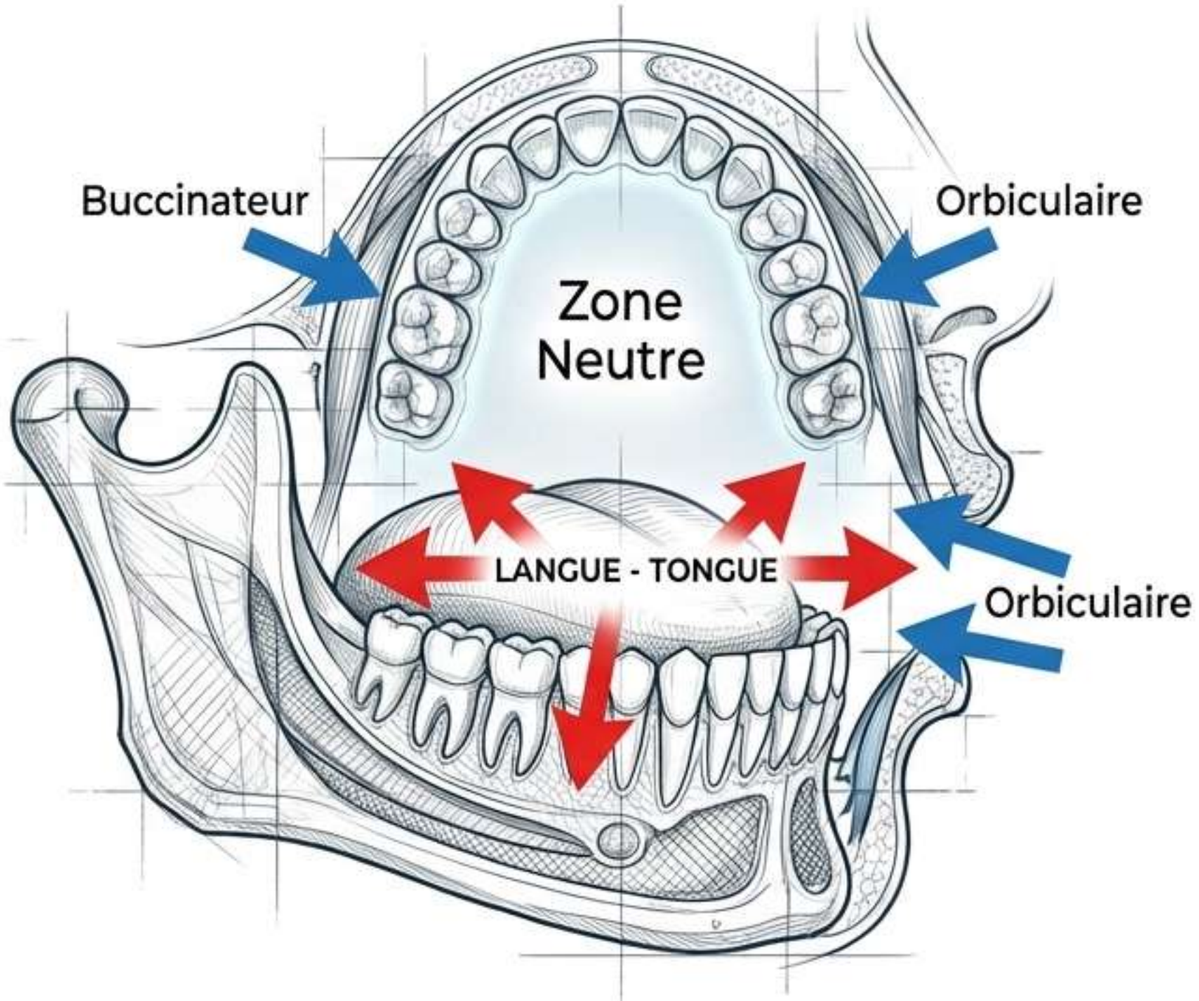

Dentist Web

La Respiration Nasale : Un Rôle Fondamental

Définition : Échange O2/CO2 et protection climatique/microbiologique.

Physiologie : La respiration normale est nasale [Ref: Q9 (2021), Q6 (2022), Q7 (2024)]

Métriques vitales : >12000 litres d'air/24h ; 15 kg de mélange gazeux franchissent les cavités nasales [Predicted - Number memorization]

Le Nouveau-né : Pharynx très court -> respire uniquement par le nez (agitation extrême si obstruction).

Rôle morphogénétique : La langue au repos se positionne au palais. Le passage de l'air assure :

- Bon développement du naso-pharynx.
- Pneumatisation cranio-faciale.
- Bon développement de l'étage maxillaire.

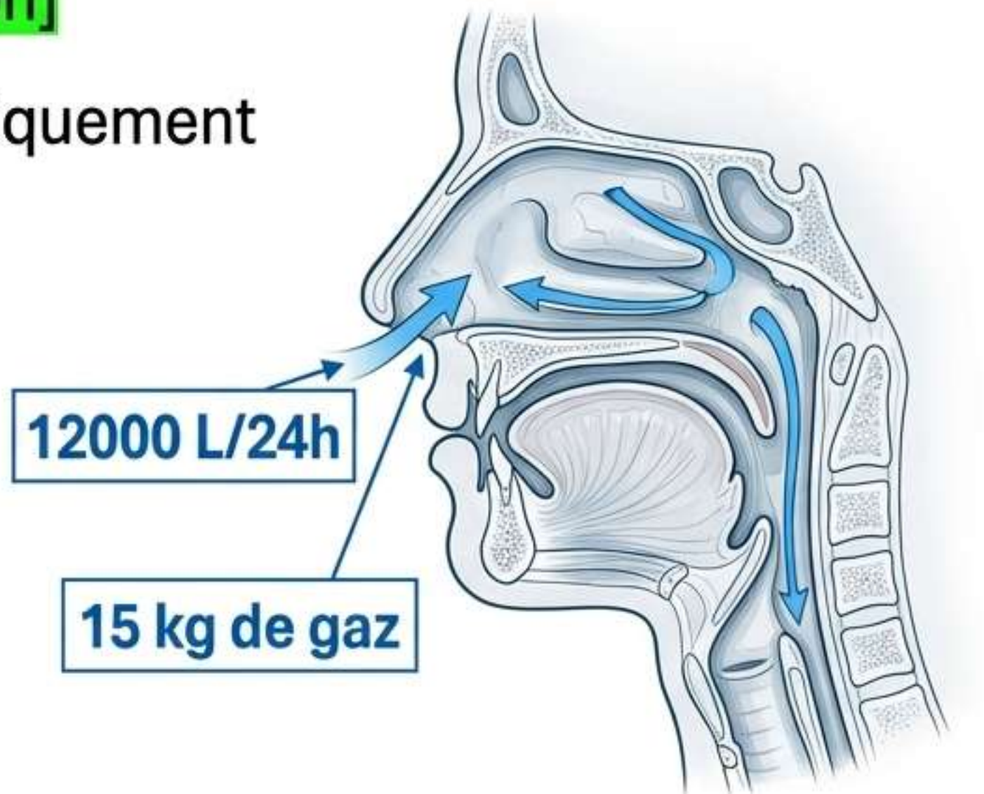

Dentist Web

La Voie de Secours (Ventilation Buccale) : Quand un obstacle réduit l'air, le SNC développe la ventilation buccale.

Étiologies de l'obstruction :

- **Niveau Nasal :** Déviation de la cloison nasale, hypertrophies des cornets, rhinite allergique avec hypertrophie de la muqueuse.
- **Niveau Nasopharyngé :** Hypertrophie des végétations adénoïdes.
- **Niveau Oropharyngé :** Augmentation du volume des amygdales palatines.

Mécanique pathologique : La langue prend une posture basse (risque de proglissement mandibulaire) [Ref: Q10 (2021)]

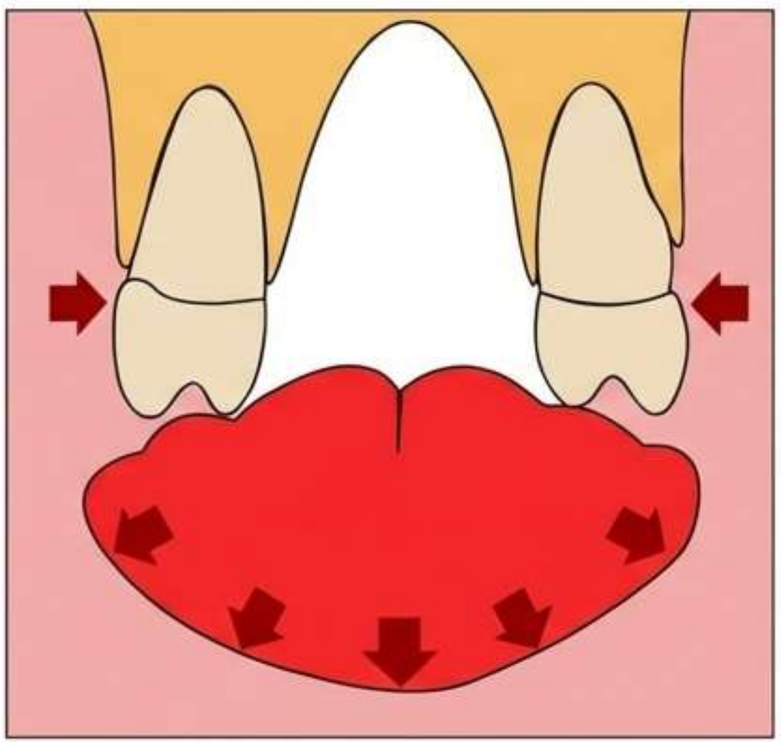

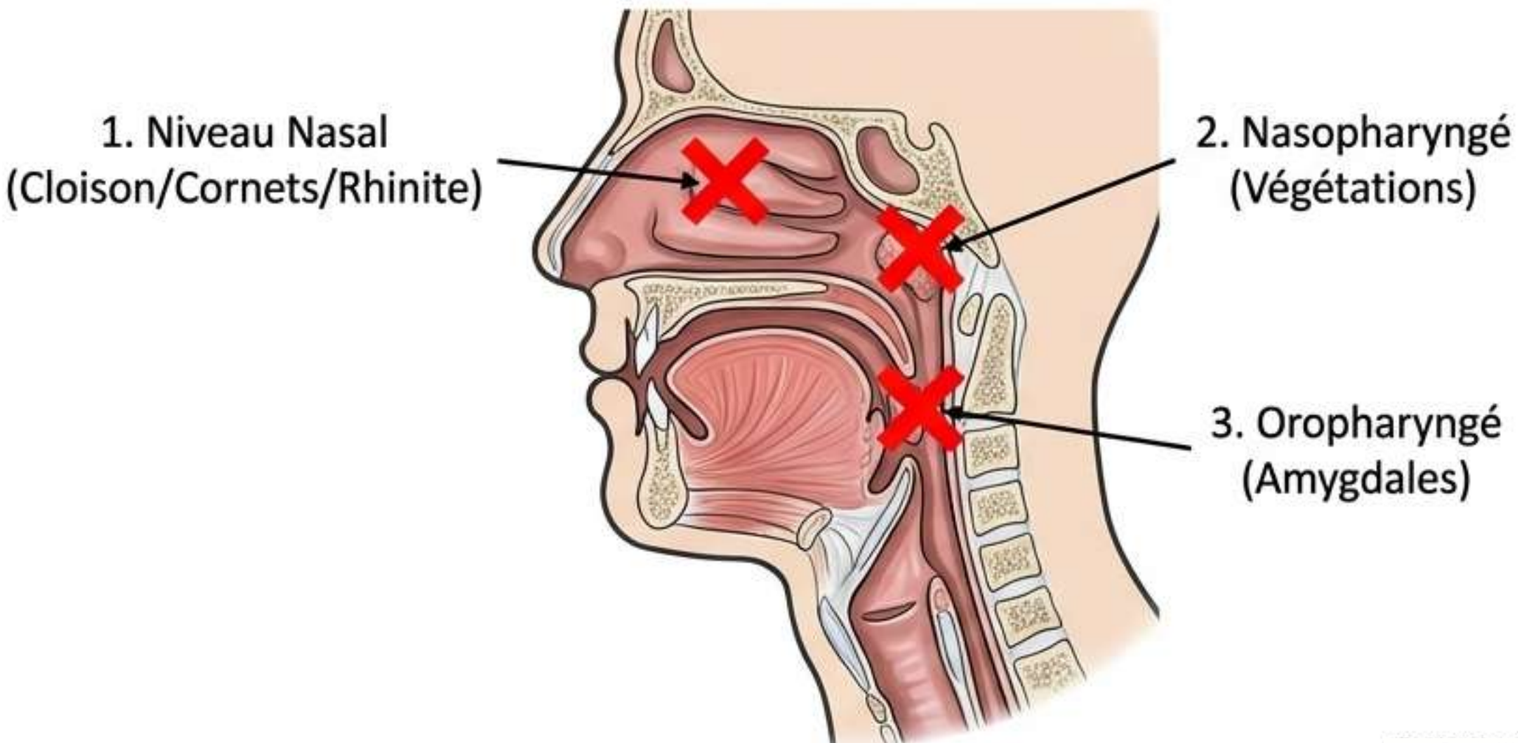

Dentist Web

Le Faciès Adénoïdien : Conséquences et Signes Cliniques

- Conséquences en cascade :
  - Infections rhino-pharyngées répétées (absence de filtration).
  - Extension de la tête vers l'avant (pour élargir les voies).
  - Tractions musculaires favorisant une rotation postérieure.
- Conséquences en cascade :
  - Hypodéveloppement maxillaire dans les 3 dimensions [Ref: Q1 (2025)]
  - Perturbation des échanges thermiques (éveil/performances réduites).

- Le Faciès Adénoïdien (Signes cliniques) :
  - Visage étroit et allongé [Ref: Q9 (2024), Q2 (2023)]
  - Yeux cernés.
  - Absence de stomion (fermeture labiale).
  - Étage inférieur augmenté [Ref: Q1 (2025)]
  - Sécheresse des lèvres et buccale.

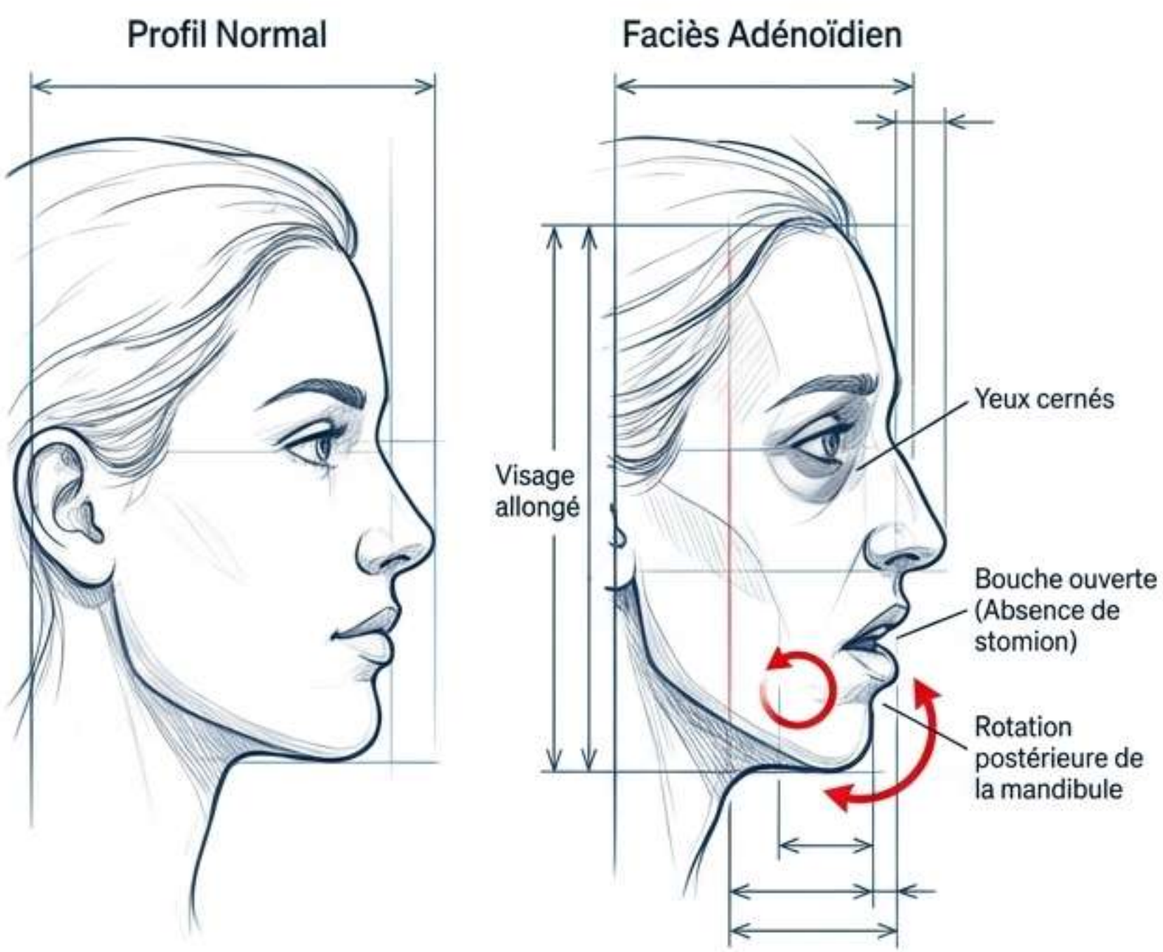

Dentist Web

La Déglutition : Le Stomatognathic Blueprint

- **Définition :** Propulsion du contenu buccal (salive, liquide, bol) vers l'estomac. Nécessite l'arrêt de la respiration et fermeture des cavités postérieures.
- **Fréquence :** 500 à 2000 fois/24h. **Durée :** ~1 seconde [Predicted - Core metrics]
- **Les 3 Temps :**
  1. Temps buccal (volontaire et conscient).
  2. Temps pharyngien (purement réflexe).
  3. Temps œsophagien (purement réflexe).
- **Maturation :** Fonction des dents/procès alvéolaires (diminution volume lingual), circuits nerveux, et nutrition (liquide -> solide).
- **Déglutition Infantile :**
  - Nouveau-né (succion-déglutition indissociables) [Ref: Q5 (2022)]
  - Se fait arcades séparées, avec interposition linguale antérieure/latérale [Ref: Q2 (2025)]
  - Contraction des muscles péri-oraux [Ref: Q5 (2023)]
- **Pathologique** après l'éruption des incisives permanentes.

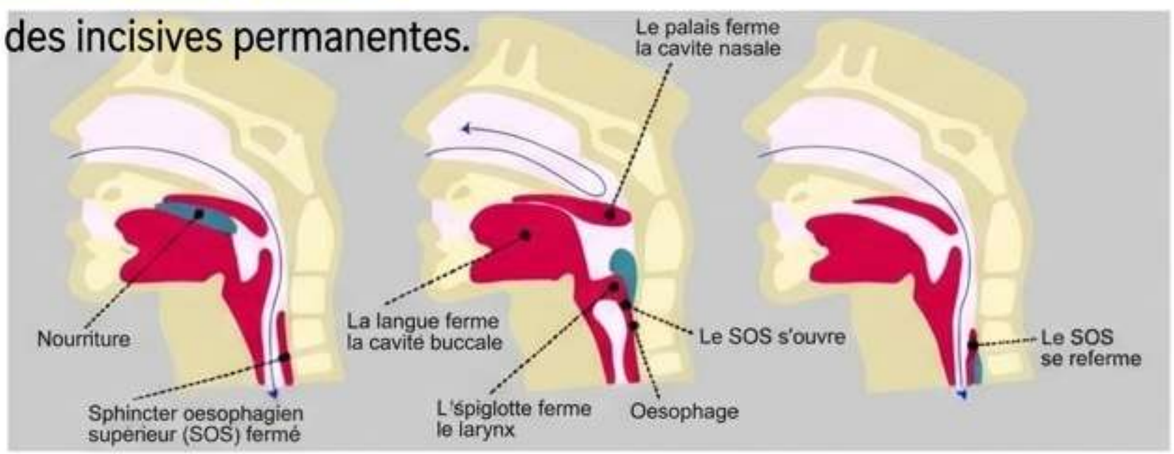

Infantile (Liquide, Arcades Séparées) → Mature (Solide, Arcades Serrées)

Dentist Web

Déglutition Adulte (Mise en occlusion dents de 6 ans/incisives) :

- **Lèvres jointes sans contraction des muscles faciaux** [Ref: Q11 (2021), Q8 (2024)]

- **Dents en occlusion (arcades serrées)** [Ref: Q11 (2021), Q1 (2023)]

- **Pointe de la langue appuie sur la papille rétro-incisive** [Ref: Q11 (2021), Q1 (2023), Q8 (2022)]

- Pourtour sur le palais, appui sur plancher buccal contracté.

- Voile s'élève, langue avance puis pousse d'avant en arrière.

Déglutition Dysfonctionnelle (Atypique) :

- Absence de contact dentaire.

- **Contraction exagérée des lèvres/muscles faciaux et projection/appui incorrect de la pointe de la langue** [Ref: Q3 (2025)]

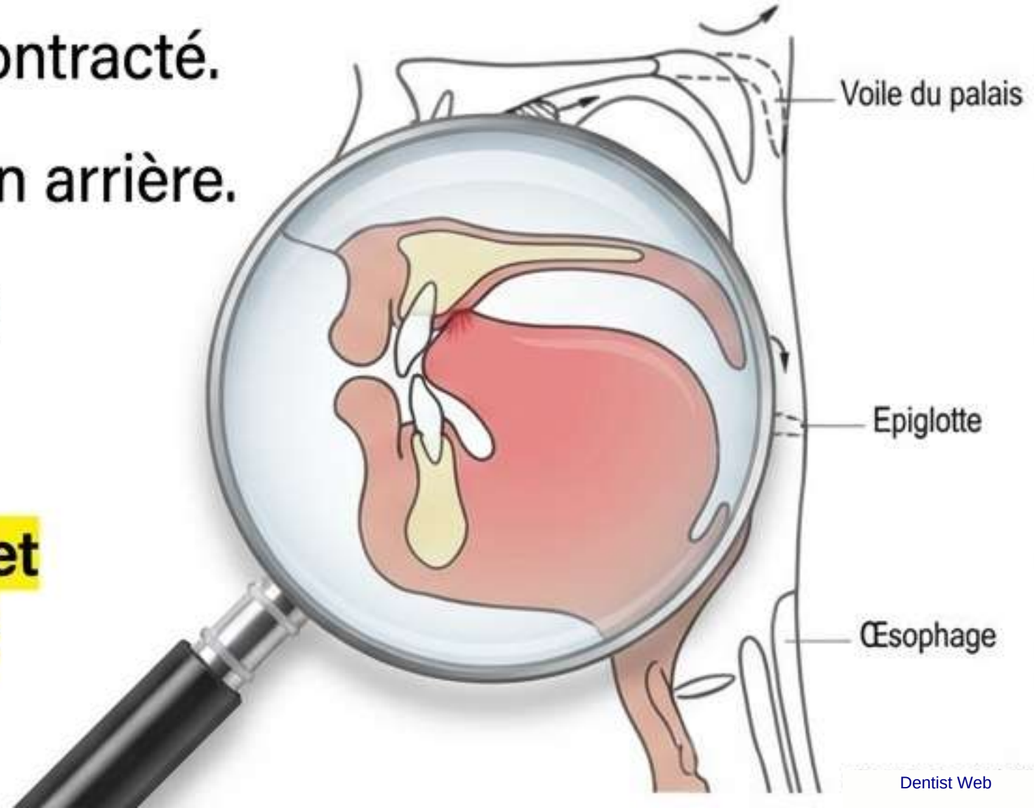

Dentist Web

Déglutition Atypique : Étiologies et Conséquences Cliniques

The Stomatognathic Blueprint

- **Étiologies de l'Atypique :**
  Hérédité neuro-musculaire, dysmorphose squelettique (boite à langue réduite), troubles psycho-affectifs (succion), frein court, posture basse (ventilation buccale).

- **Conséquences Cliniques** (selon la **position linguale)** :
  - Proalvéolie supérieure (pulsion/interposition linguale).
  - Biproalvéolie (si associée à hypotonicité labiale).
  - Rétro-alvéolie inférieure (si associée à succion digitale).
  - Endoalvéolie maxillaire (parfois latéro-déviation).
  - Béance antérieure.
  - Infraclusie molaire et supraclusie incisive (si interposition latérale).

Béance antérieure

Béance latérale

Dentist Web

Déglution et Phonation: Le Blueprint Stomatognathique

The Stomatognathic Blueprint

Définition : Production de phonèmes (son émis par la glotte, transformé dans les cavités).

Physiologie : Phase sus-glottique. Règle absolue: En aucun cas la langue ne prend appui sur les incisives supérieures ou s'interpose entre elles.

Voyelles : Langue au repos, arcades séparées. 'A' (bouche ouverte, langue plancher), 'I' (rapproché, ant, étirement commissures), 'Ou' (rapproché, post, étirement lèvres avant).

Classification des Consonnes (Points d'articulation) [Predicted - Classification heavy structure]
- Sourdes: P, T, K, F, S, CH / Sonores: 14 autres.

	Bilabial	B, P, M	B, P, M
	Labiodental	F, V	F, V
	Linguodental inf (Aucun apicodental sup!)	S, Z	S, Z
	Linguopalatal lat	CH, J	CH, J
	Linguopalatal ant	N, D, T	N, D, T
	Linguopalatal moy	L, Gn	L, Gn
	Linguopalatal post	G, K	G, K

Dentist Web

Troubles d'Articulation :

The Stomatognathic Blueprint

- **D, T, N & L** : Pointe de la langue appuie sur la face palatine des incisives sup/inf ou s'interpose.
- **Z, S** : Pointe s'interpose ou se relève derrière incisives sup. Bords entre molaires.
- **F, V** : Lèvre inférieure s'interpose entre les incisives.

Loi de HUSSON (1962) : Les praxies du langage mettent en œuvre des stéréotypes empruntés aux praxies de la déglutition [Predicted - Eponymous law]

3 Troubles Morphogénétiques Associés (malgré l'appui bref de 1/10ème sec) :

1. Proalvéolie incisive supérieure (langue prédomine sur l'orbiculaire).
2. Béance antérieure (interposition linguale + succion).
3. Supraclusie incisive (interposition latérale sur S, J, Z, Ch -> infraalvéolie molaire).

Dentist Web

Mastication: The Stomatognathic Blueprint

The Stomatognathic Blueprint

Définition : Modification mécanique de la consistance des aliments pour déglutition. Mouvements 3D + langue/joues/lèvres.

Cycle masticateur : Le cycle est accompli chaque fois que le point inter-incisif mandibulaire revient à sa position initiale.

Physiologie : Doit être unilatérale alternée, avec des mouvements égaux en direction et amplitude [Ref: Q7 (2022)]

Les Angles Fonctionnels Masticatoires de Planas (AFMP) : Sont révélateurs de la fonction masticatrice et représentent les **trajectoires de fermeture** du **cycle masticateur** dans le **plan frontal** [Ref: Q13 (2021)]

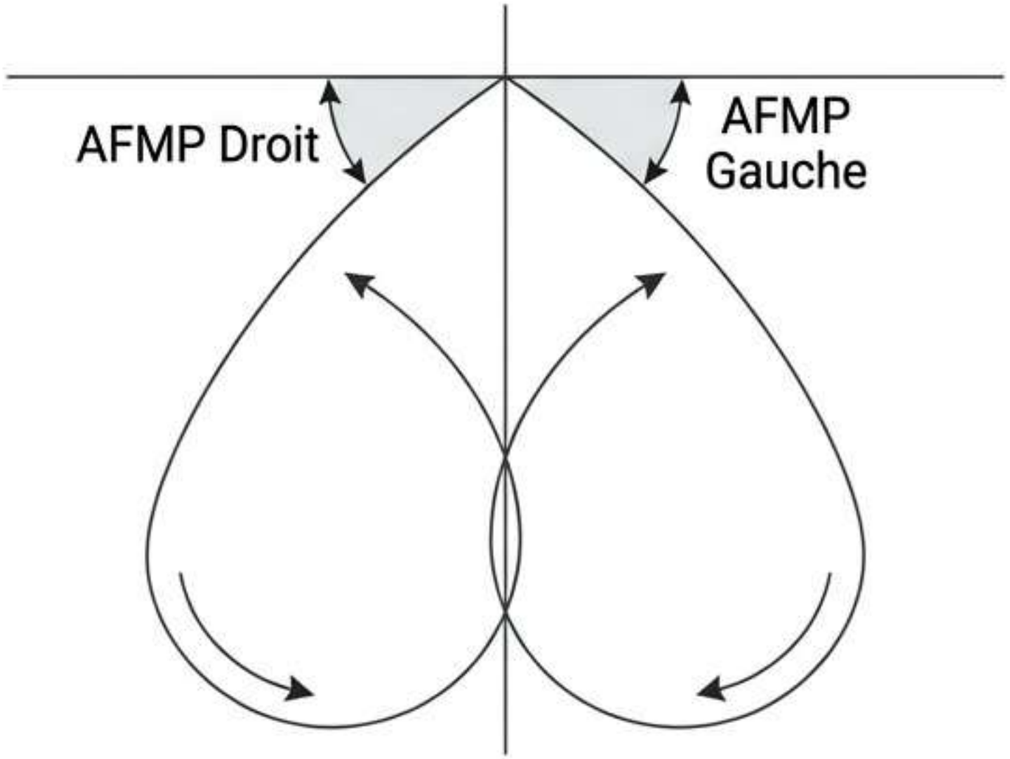

Cycle masticateur de Planas

Dentist Web

Mastication Unilatérale Dominante (Cercle vicieux asymétrique) :

- **Causes :** Perte prématurée lactéales, carie molaire, mobilité, retard éruption, douleur (réflexe d'évitement).
- **Côté mastiquant** : Hémi-mandibule plus courte, condyle plus volumineux, maxillaire développé [Ref: Q4 (2025), Q3 (2023)]
- Point inter-incisif dévié vers ce côté.
- L'AFMP est plus petit [Ref: Q3 (2023)]
- **Côté opposé** : Allongement hémi-mandibule, condyle allongé, classe I. Déviation médiane maxillaire vers ce côté.

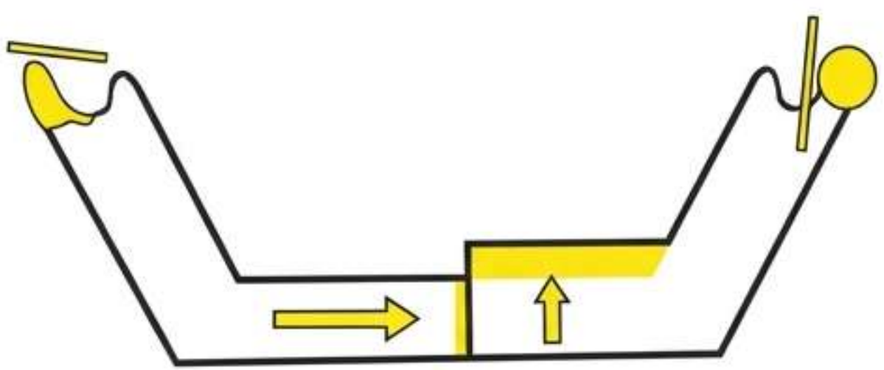

Mastication à gauche

Mastication Bilatérale (Mouvement de charnière) :

- **Causes :** Ventilation buccale, absence abrasion canines temporaires, déglutition atypique, langue basse, supraclusie [Predicted - Untested pathology list]
- **Conséquences :** Absence de stimuli 3D, hypo-développement des condyles, mauvaise préparation du bol.

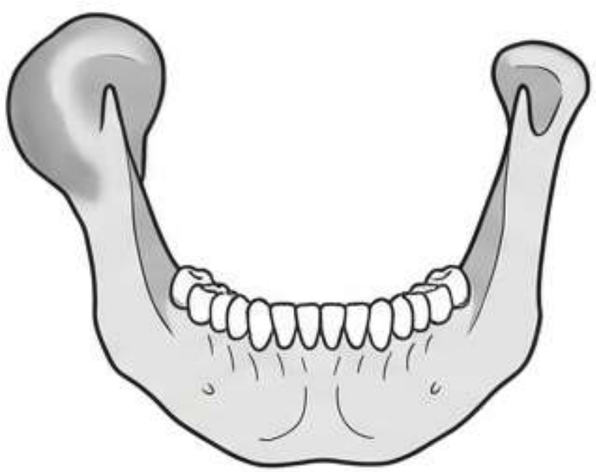

Syndrome Unilatéral

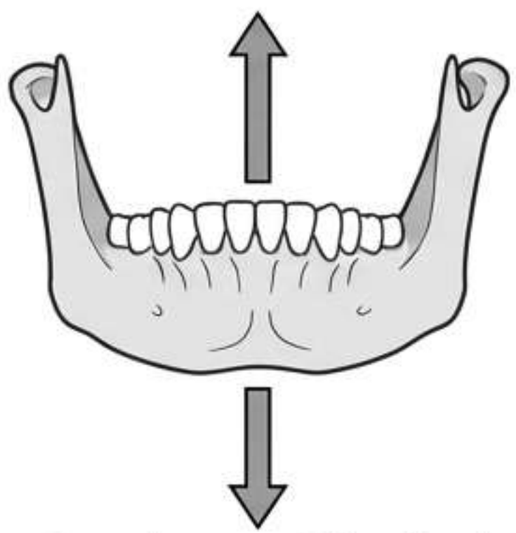

Syndrome Bilatéral

Dentist Web

The Stomatognathic Blueprint

1. Succion Non Nutritive (SNN) [Ref: Q14 (2021)] :
- Différente de la succion nutritive (allaitement/biberon). Concerne pouce, doigts, tétine, objets.
- Psycho : Liée à des problèmes de développement psychoaffectif (peur, cache) [Ref: Q10 (2024)]
- Conséquences : Béance, pro/rétroalvéolie, surplomb, diastèmes, cross bite, classe II, endognathie, déformation digitale, troubles phonèmes (T,D,N,L,CH,S).

2. Onycophagie [Ref: Q14 (2021)] :
- Habitude chronique de se ronger les ongles (réduction/extraction).
- Conséquences : Usures dentaires, résorptions radiculaires, malocclusions/rotations (incisives et canines).

Parafonction → Contrainte Osseuse → Déformation Alvéolaire → Malocclusion Définitive

Conclusion : Les fonctions ont un rôle morphogénétique absolu. Le diagnostic précoce est la véritable médecine prophylactique.

Dentist Web

Analyse Stratégique des Examens (Exam Pattern Analysis)

Top 3 Sujets Répétés :

1. **Le respirateur buccal** : Focus absolu sur la posture de la langue (basse/avancée) et le Faciès Adénoïdien (étage inférieur augmenté).
2. **Déglutition Physiologique vs Infantile** : La frontière est le rôle de la musculature péri-orale (absente chez l'adulte) et la position de la langue (sur papille vs interposée).
3. **Asymétrie Masticatoire** : Piège récurrent sur le côté dominant (l'hémi-mandibule mastiquante est COURTE mais son condyle est VOLUMINEUX).

Pièges Fréquents : Confondre les conséquences d'une mastication unilatérale (le côté de déviation). Inclure le bruxisme ou troubles de la phonation dans les parafonctions (seules SNN et Onycophagie sont listées).

Cibles Futures (Prédictions Vertes - 90%) : Le tableau d'articulation des phonèmes (points bilabial, labiodental, etc.) n'a pas encore été exploité. Les causes exactes de la mastication bilatérale.

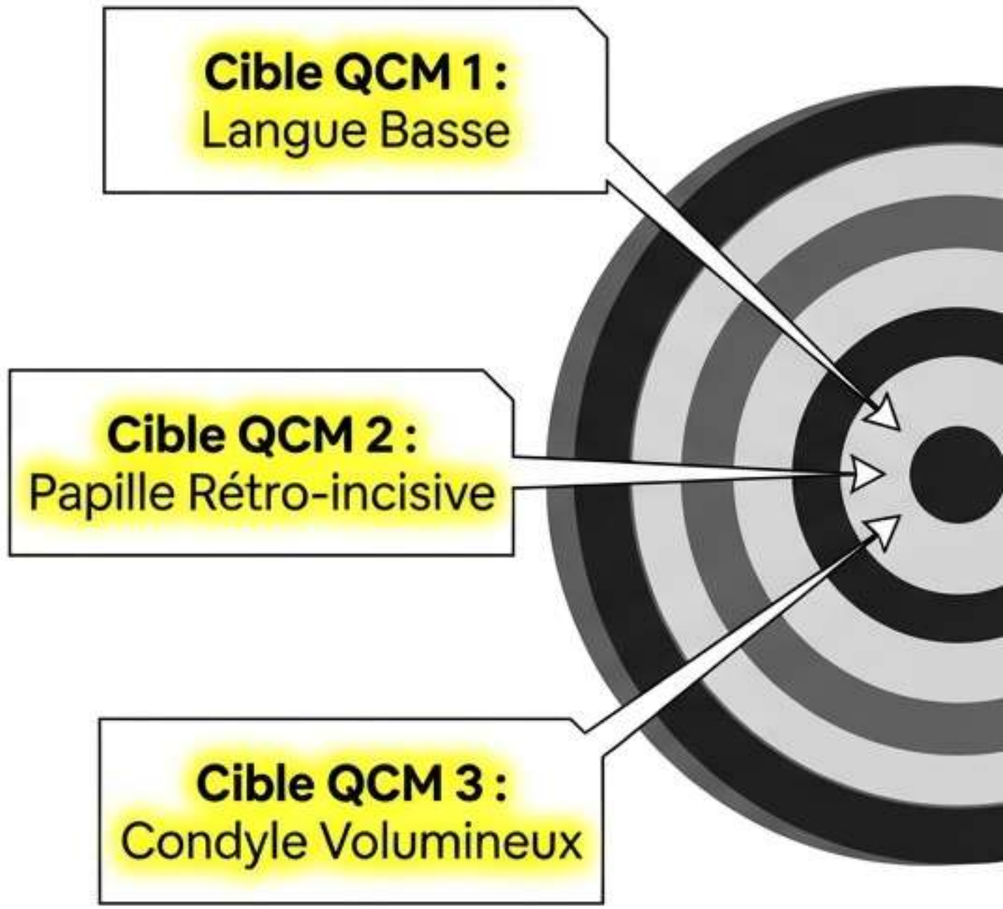

Dentist Web

Le Réseau Stomatognathique (Carte Mentale Global)

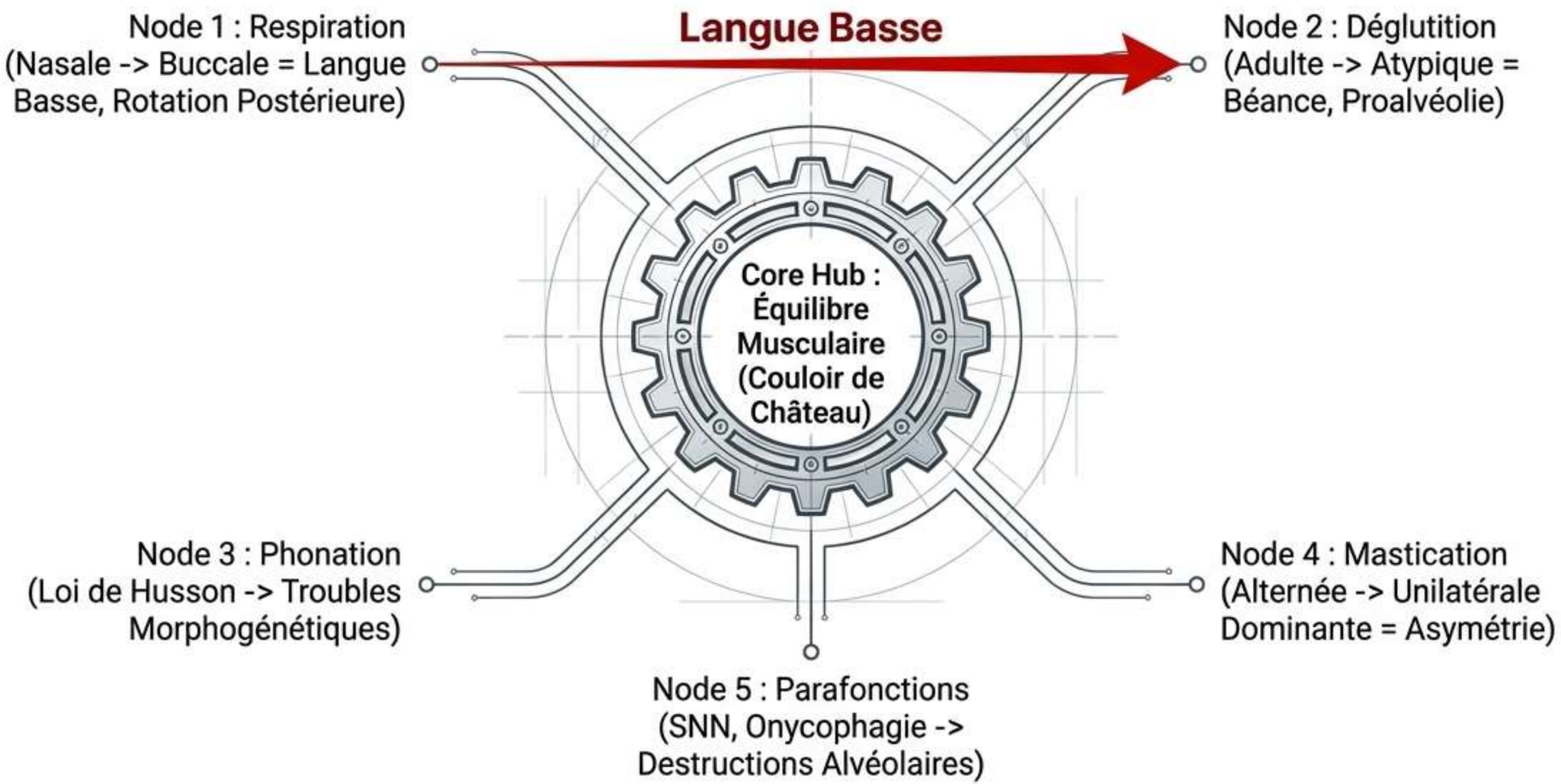

PDF fully scanned. 100% content coverage confirmed. No omission detected.

Dentist Web